

Un diagnostic de lupus systémique fait par l'anatomopathologiste

Dr David BUOB

CENTRE HOSPITALIER REGIONAL ET UNIVERSITAIRE DE LILLE
INSTITUT DE PATHOLOGIE - Anatomie et Cytologie Pathologiques
Professeur M.C. COPIN
CENTRE DE BIOLOGIE – PATHOLOGIE Avenue Oscar Lambret – 59037 LILLE Cedex
Secrétariat : ☎ : 03.20.44.49.85 – Fax : 03.20.44.47.27



Dr Guillaume Lefèvre

Hôpital Claude HURIEZ
Service de médecine interne
Centre de Référence des Maladies Auto-Immunes et
Maladies Systémiques Rares
« Sclérodémie Systémique »
Centre de Compétences des Maladies Vasculaires Rares

Institut d'Immunologie , CHRU de Lille



**COLLOQUE
2012**

Madame VDH Sandrine, 31 ans

Maladie de Crohn traitée par Imurel depuis 3 ans

Embolie pulmonaire en 2009 (bilan de thrombophilie : négatif)

Allergie IgE dépendante (conjonctivite, asthme)

Vie maritale

hématome rétroplacentaire conduisant à une

Hospitalisée en dermatologie (**juillet 2011**) pour traitement d'un
diagnostic retenu = DEMODECIE ⇒ arrêt de l'imurel

Revient en **août 2011**

Syndrome œdémateux

HTA

Syndrome occlusif intestinal

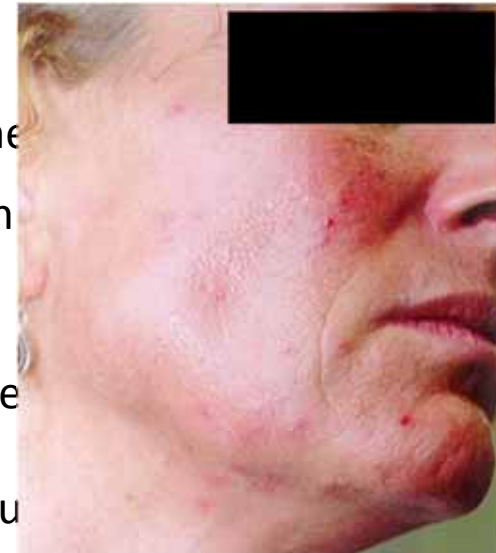Arthralgies

Biopsie cutanée

Conclusion

Purpu

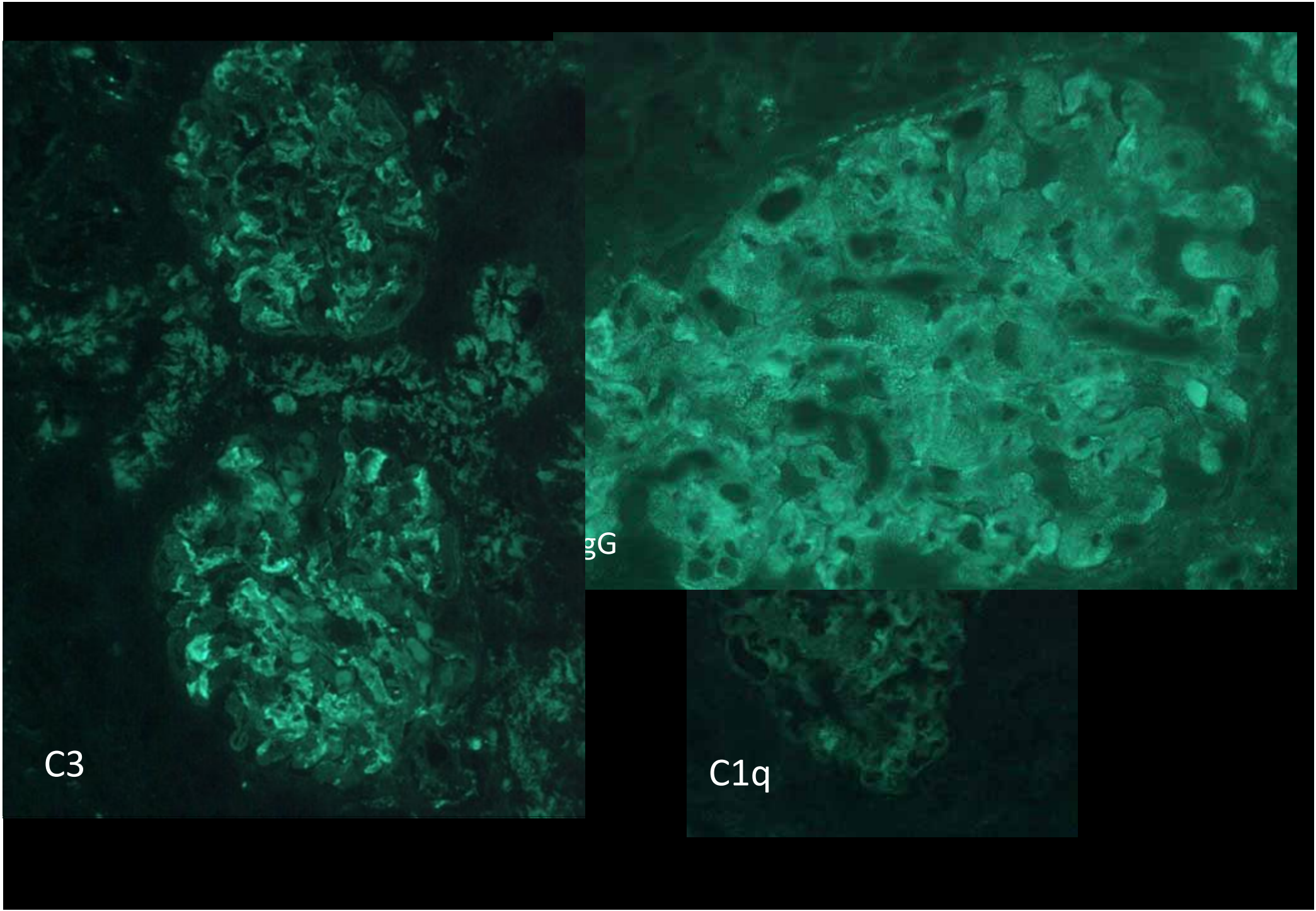
Résolutif sous corticothérapie 1mg/kg



Biopsie Rénale : **Glomérulonéphrite proliférative focale avec glomérulonéphrite extramembraneuse.**

« Les données de la microscopie optique (*wire loops, bouchons d'immunoglobulines*) ainsi que l'existence d'une glomérulonéphrite extramembraneuse sont en faveur **d'une origine lupique.** »

Syndrome néphrotique impur (sans IR), perforation du grêle



C3

IgG

C1q

HEp2 :

Fluorescences nucléaire et cytoplasmique négatives au 80^{ème}

CH50, C3c, C4 : normaux

Pas d'exploration complémentaire

Septembre 2011 : appel de l'interniste pour ajout des anti-nucléaires solubles + ADN db

Identification d'Ac anti-SS-A

(3 x la valeur « seuil »)

Test de Farr = 11 UI/mL (s = 7)

« L'aspect trouvé en IFI est évocateur de la présence d'Ac anti-SS-A, même si le marquage n'est pas intense (confirmé par ... : SS-A faiblement positif, 40 UA/ml pour un seuil à 30). On observe également un discret marquage du fuseau mitotique. »

Négatif

HEp2000

Des « Ac anti-SS-A – HEp2 négative » ... y'en a d'autres ?

0,89 - 1,16%

Recrutement Avril 2011 - Mars 2012
HEp2 fluorescence nucléaire négative
(± fluo cyto)

