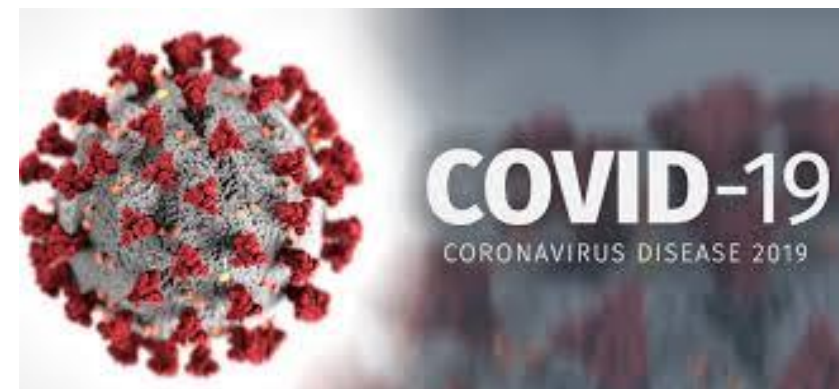



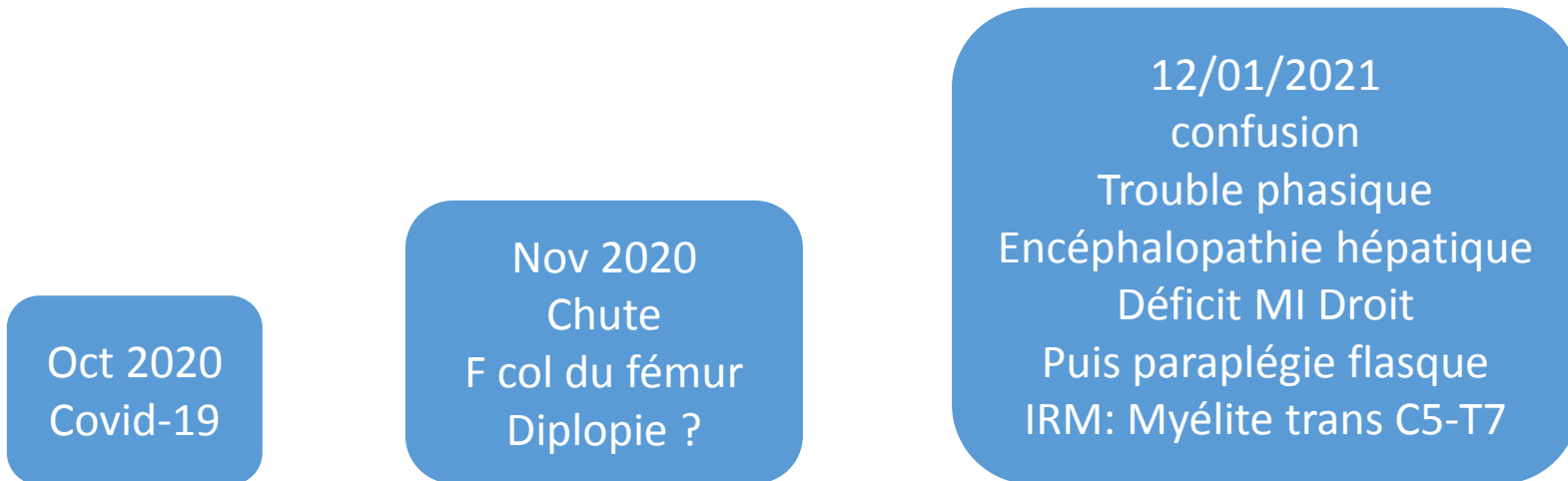
AQP4 et SARS-CoV2

Cas de Mme B.F.

Alexandre Jentzer / Thierry Vincent

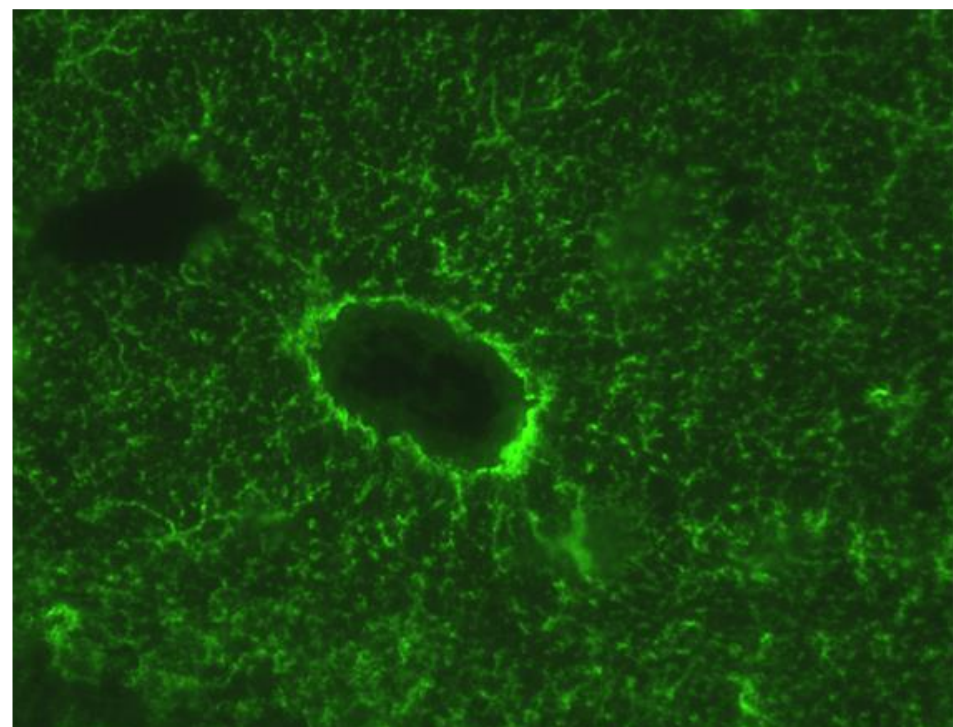
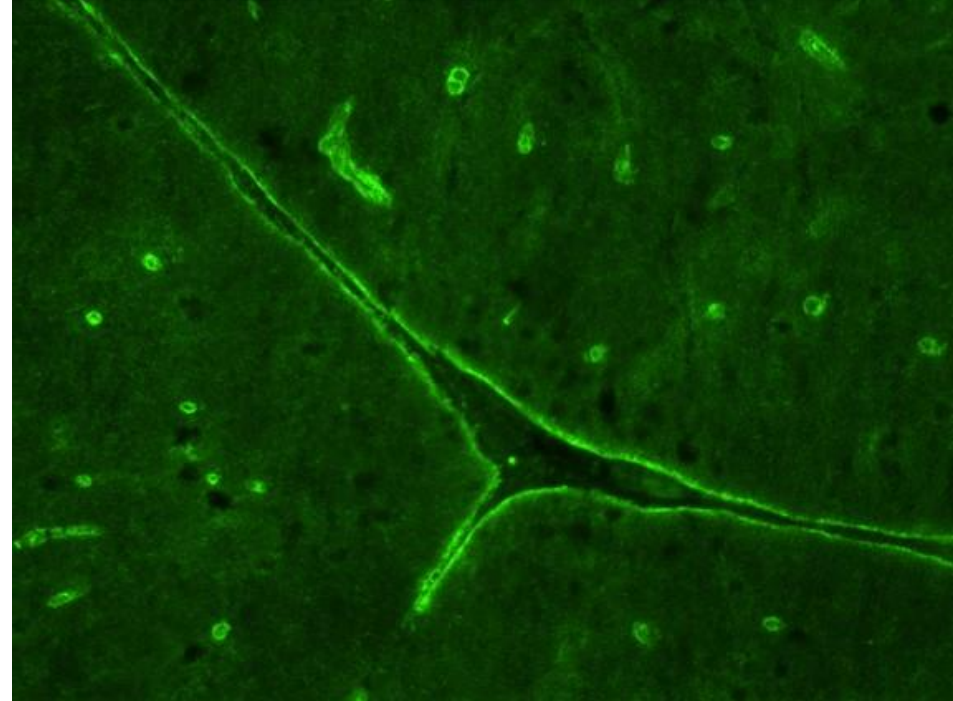
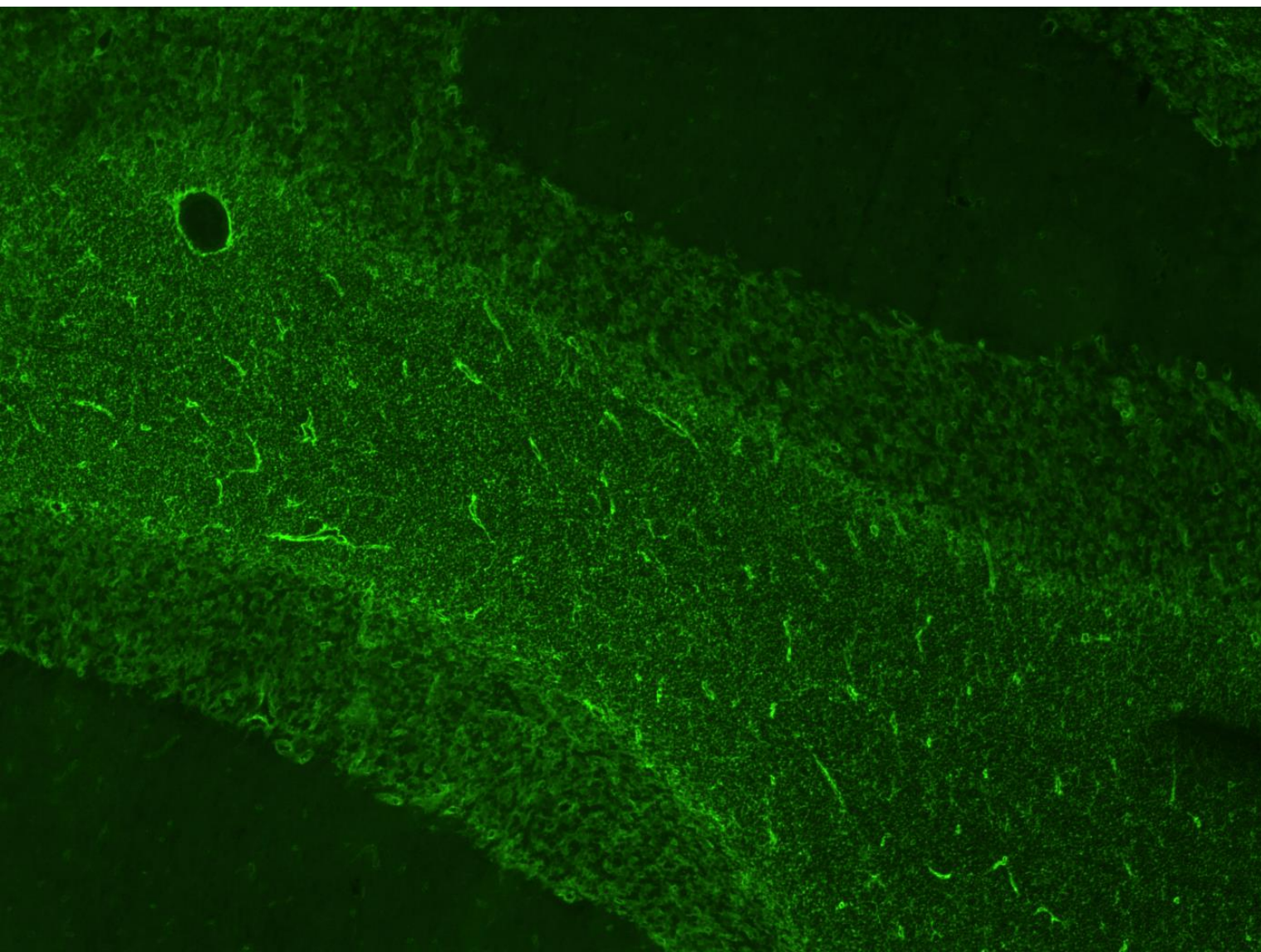


- **Patiente de 71 ans**
- **Maladie de Rendu Osler avec atteinte hépatique et digestive (suivie en Médecine Interne)**
- **Syndrome myélodysplasique ss EPO**
- **Pemphigus (2007)**

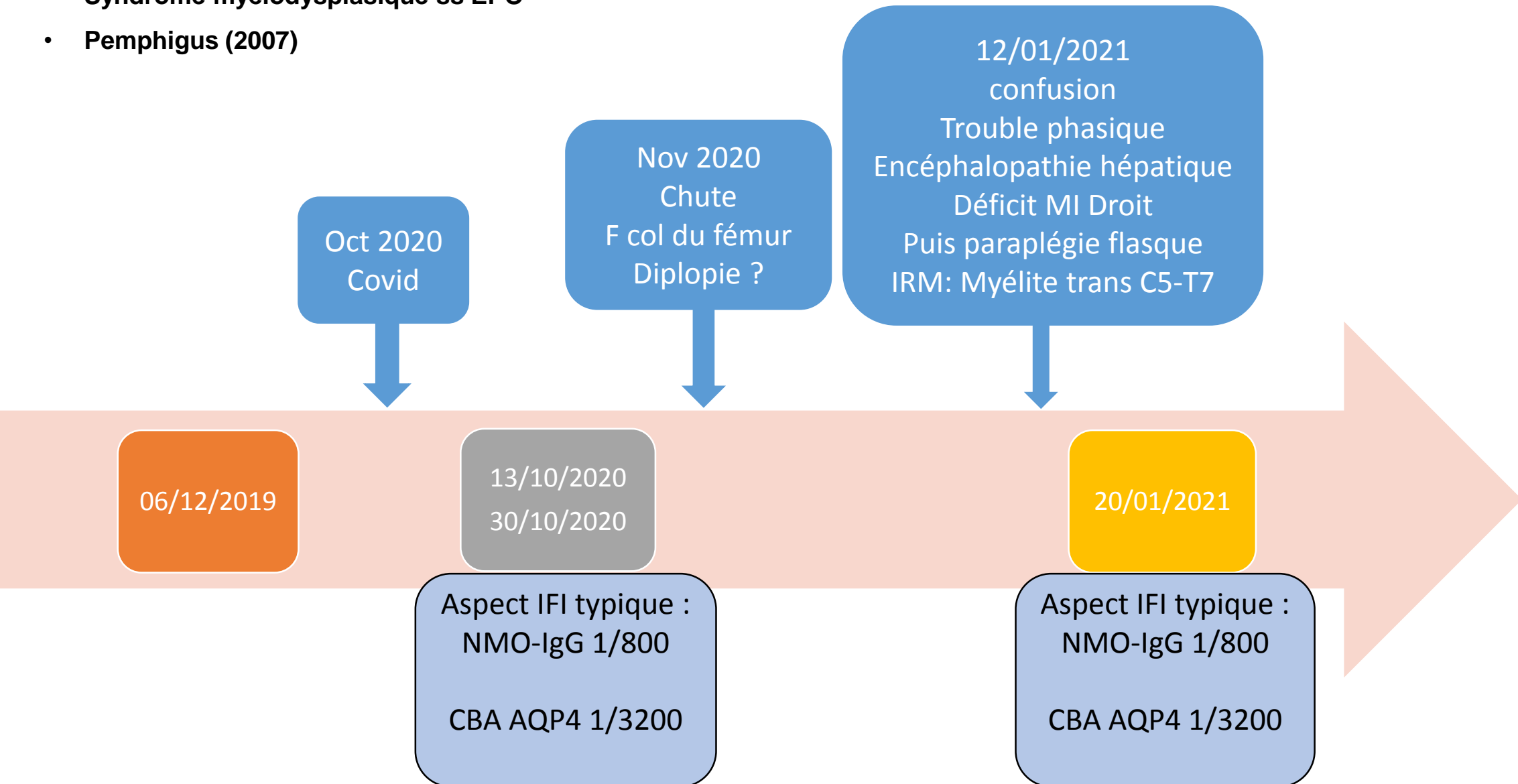


Sérum du 20-01-2021


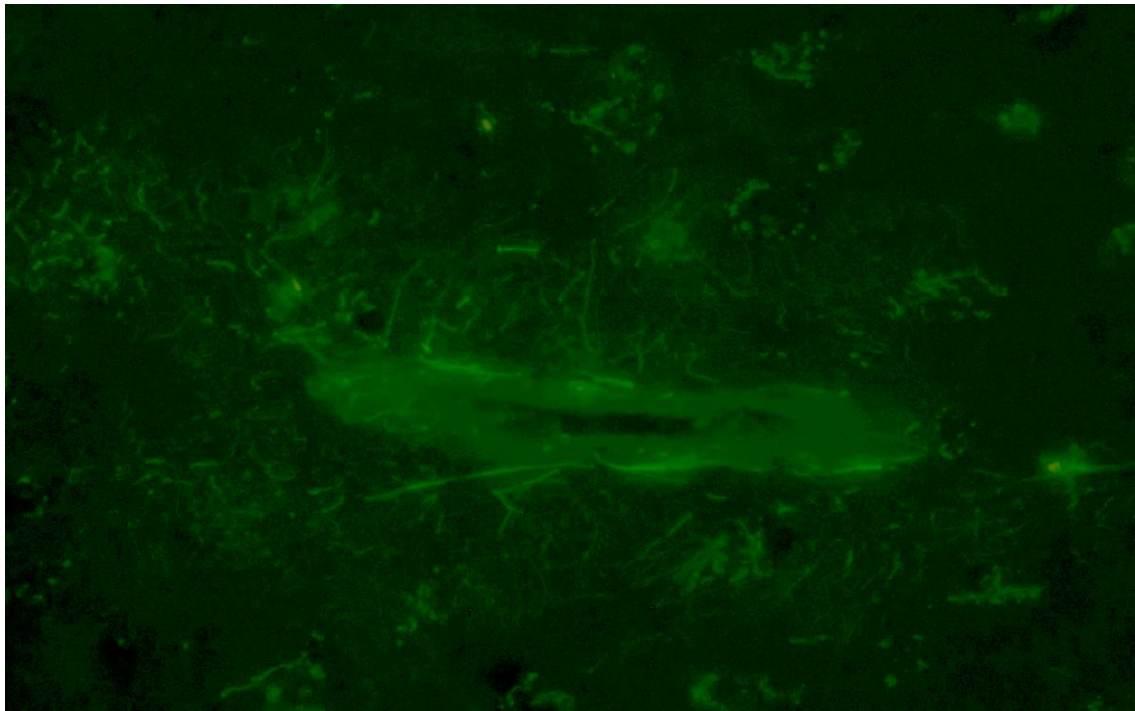
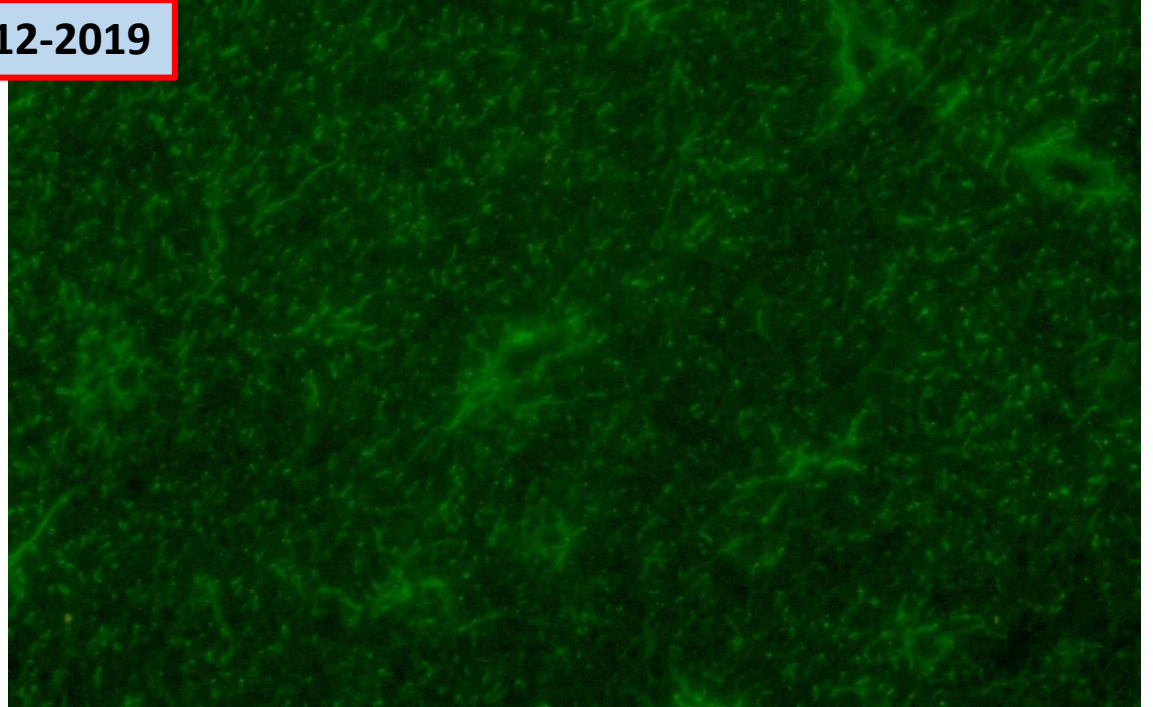
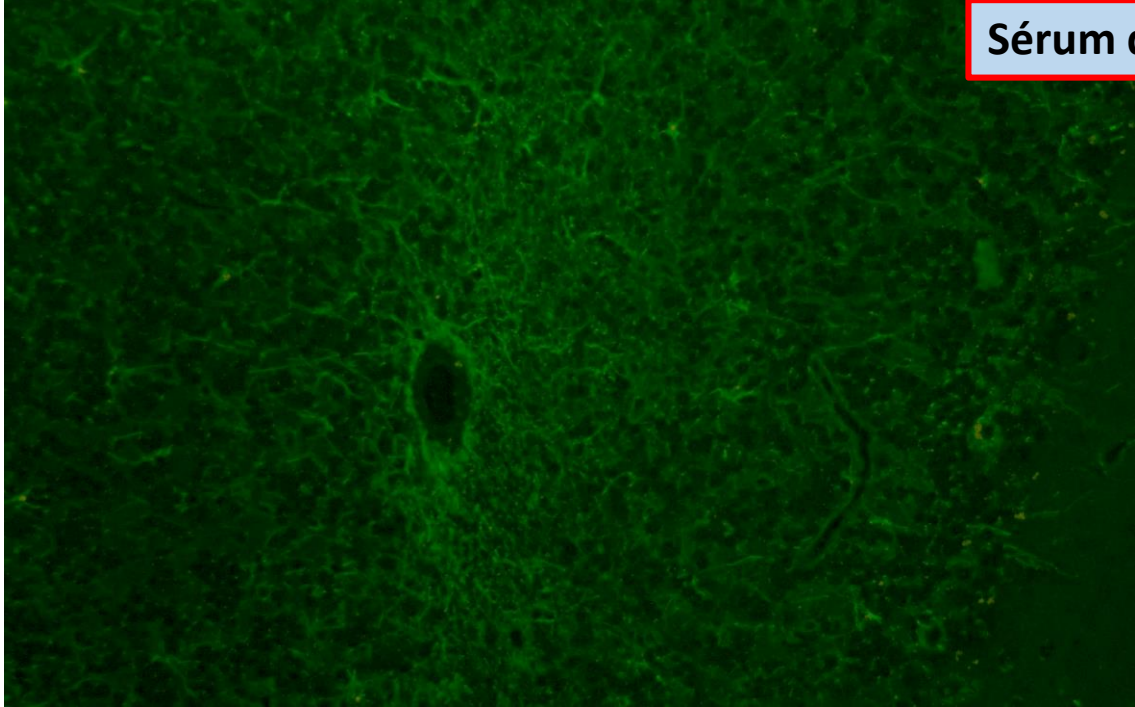
IIF sur coupe cerveau/cervelet pour
recherche d'onconeuronaux



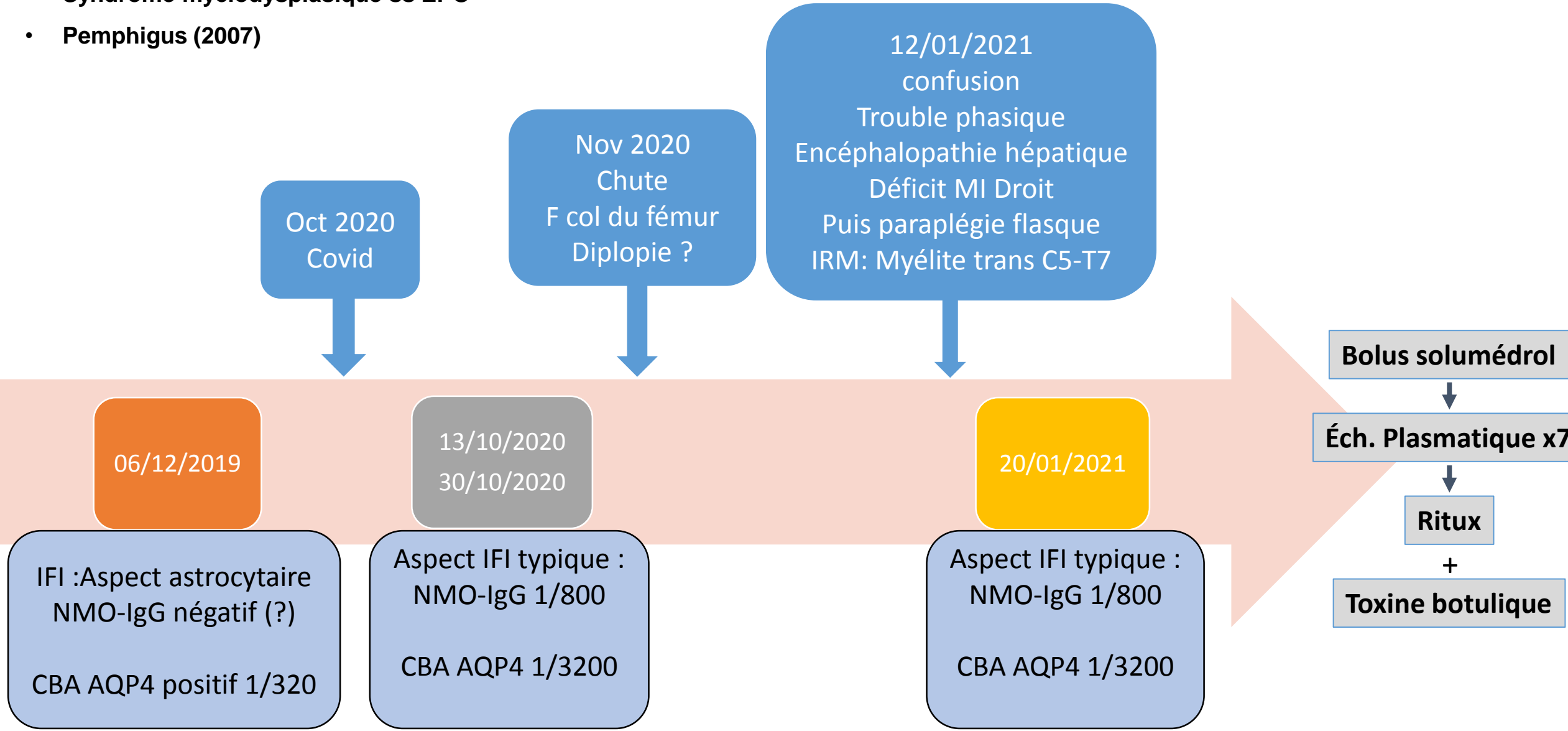
- 71 ans
- **Maladie de Rendu Osler avec atteinte hépatique et digestive**
- **Syndrome myélodysplasique ss EPO**
- **Pemphigus (2007)**



Sérum du 06-12-2019



- 71 ans
- **Maladie de Rendu Osler avec atteinte hépatique et digestive (S Rivière)**
- **Syndrome myélodysplasique ss EPO**
- **Pemphigus (2007)**



Oct 2020
Covid

Nov 2020
Chute
F col du fémur
Diplopie ?

12/01/2021
confusion
Trouble phasique
Encéphalopathie hépatique
Déficit MI Droit
Puis paraplégie flasque
IRM: Myélite trans C5-T7

06/12/2019

IFI :Aspect astrocytaire
NMO-IgG négatif (?)
CBA AQP4 positif 1/320

13/10/2020
30/10/2020

Aspect IFI typique :
NMO-IgG 1/800
CBA AQP4 1/3200

20/01/2021

Aspect IFI typique :
NMO-IgG 1/800
CBA AQP4 1/3200

Bolus solumédrol

Éch. Plasmatique x7

Ritux

+
Toxine botulique

Contexte
auto-immun
(Rendu Osler)

Dérive
épitopique
Post-covid ??

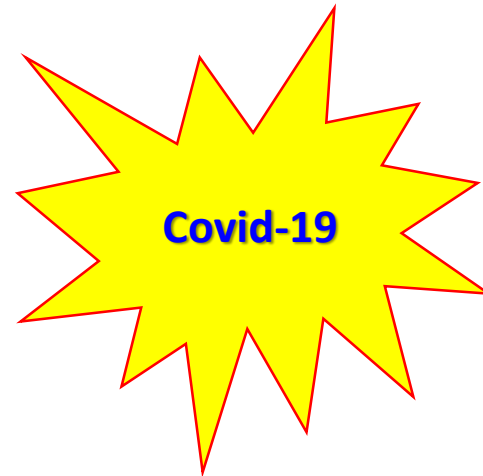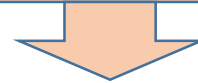
Ac anti-astrocytaires avant oct 2020
Anti-AQP4 ?

Ac anti-astrocytaires depuis oct 2020
Anti-AQP4 +

Sans
répercussions
clinique

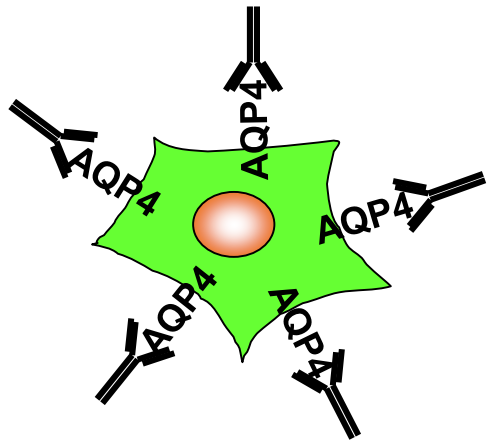
Covid-19

NMOSD
(myélite
transverse)



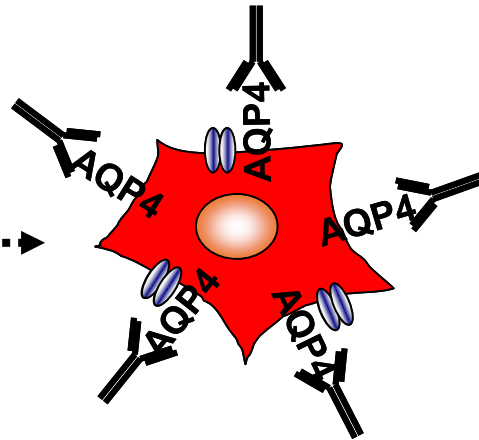
Au prochain épisode: test de cytotoxicité (CDC) pré / post- covid

Cellules 293 transduites
/ virions GFP-AQP4



+
Sérum pré/post
covid

+C'
+7 AAD



Titre des Ac (MFI)

↗ post covid ???

Activité cytolytique