

Yo? Vous avez dit Yo?

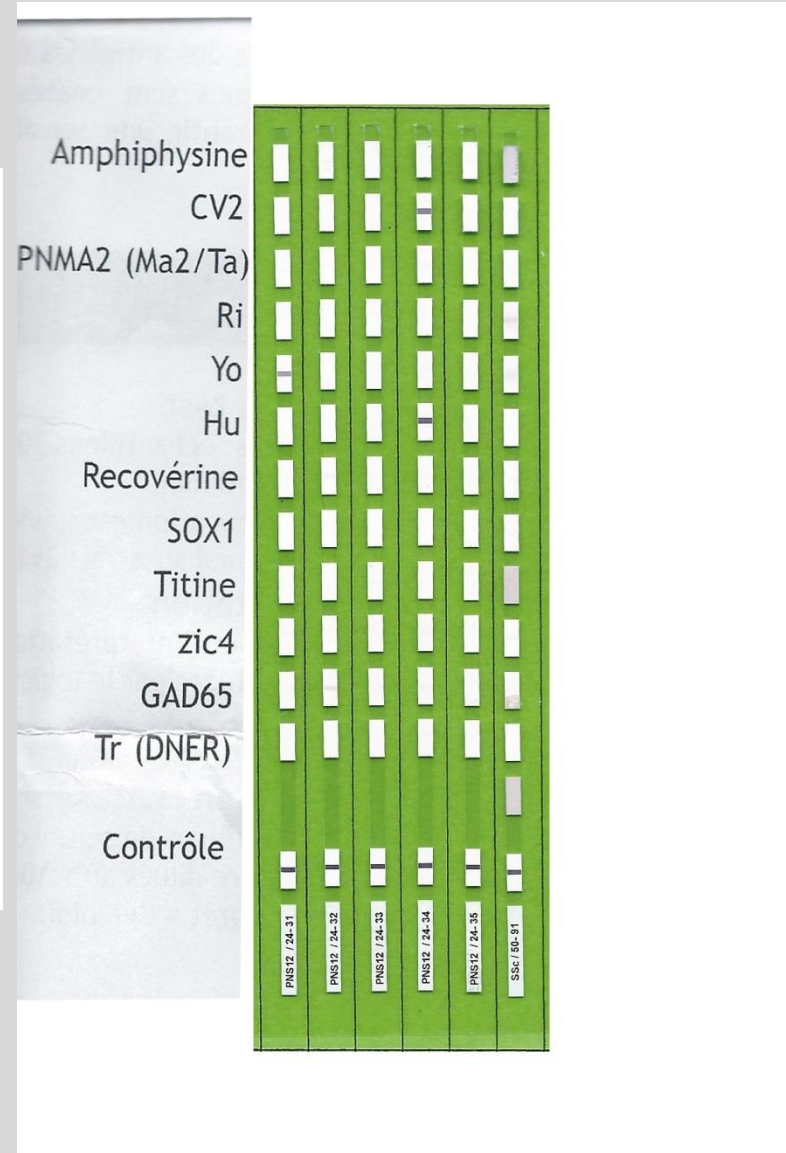
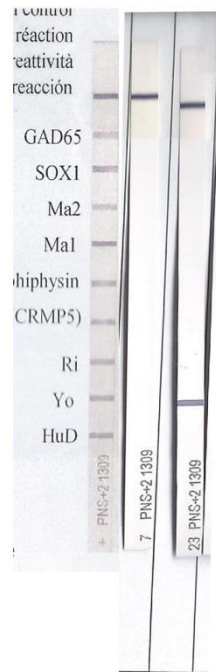
P Chrétien
CHU de Bicêtre

Mr Tr. TRIOMPHE

- ✓ Né en 1939 informaticien à la retraite
- ✓ Adénome prostatique connu
- ✓ Ictus mnésique
- ✓ HTA traitée
- ✓ Troubles de la marche évoluant depuis plusieurs années
- ✓ Syndrome vestibulaire aigu en janvier 2013 (instabilité nausées)
hospitalisation à la Salpêtrière conclusion névrite vestibulaire
- ✓ Hospitalisé en avril 2014 en neurologie à Bicêtre pour syndrome
tétrapyramidal non déficitaire, syndrome cérébelleux stato cinétique
et troubles proprioceptifs.
- ✓ IRM cerveau Normale
- ✓ IRM médullaire rachis dégénératif.
- ✓ EMG souffrance neurogène motrice des MI avec dénervation active

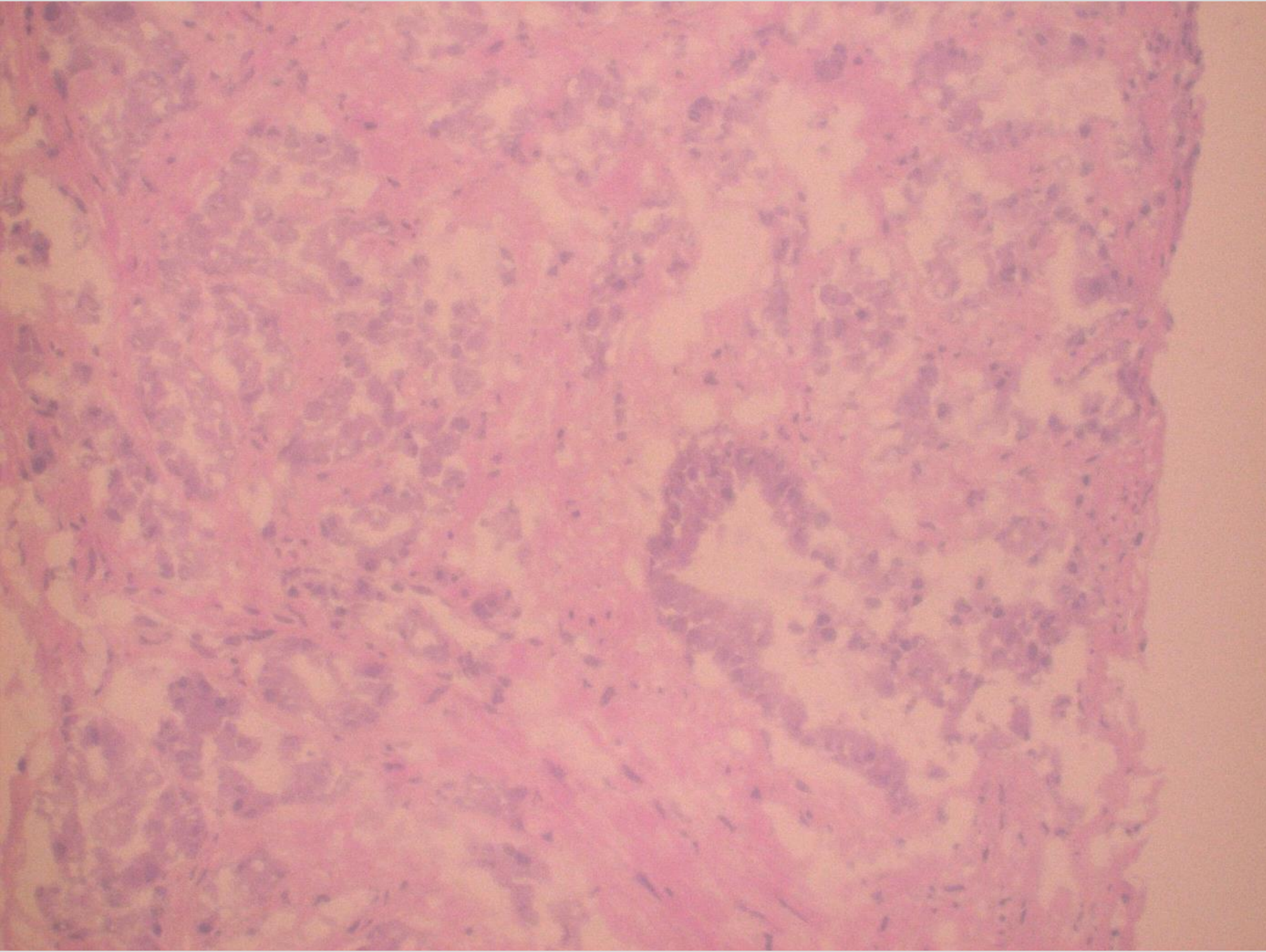
Mr Tr. TRIOMPHE

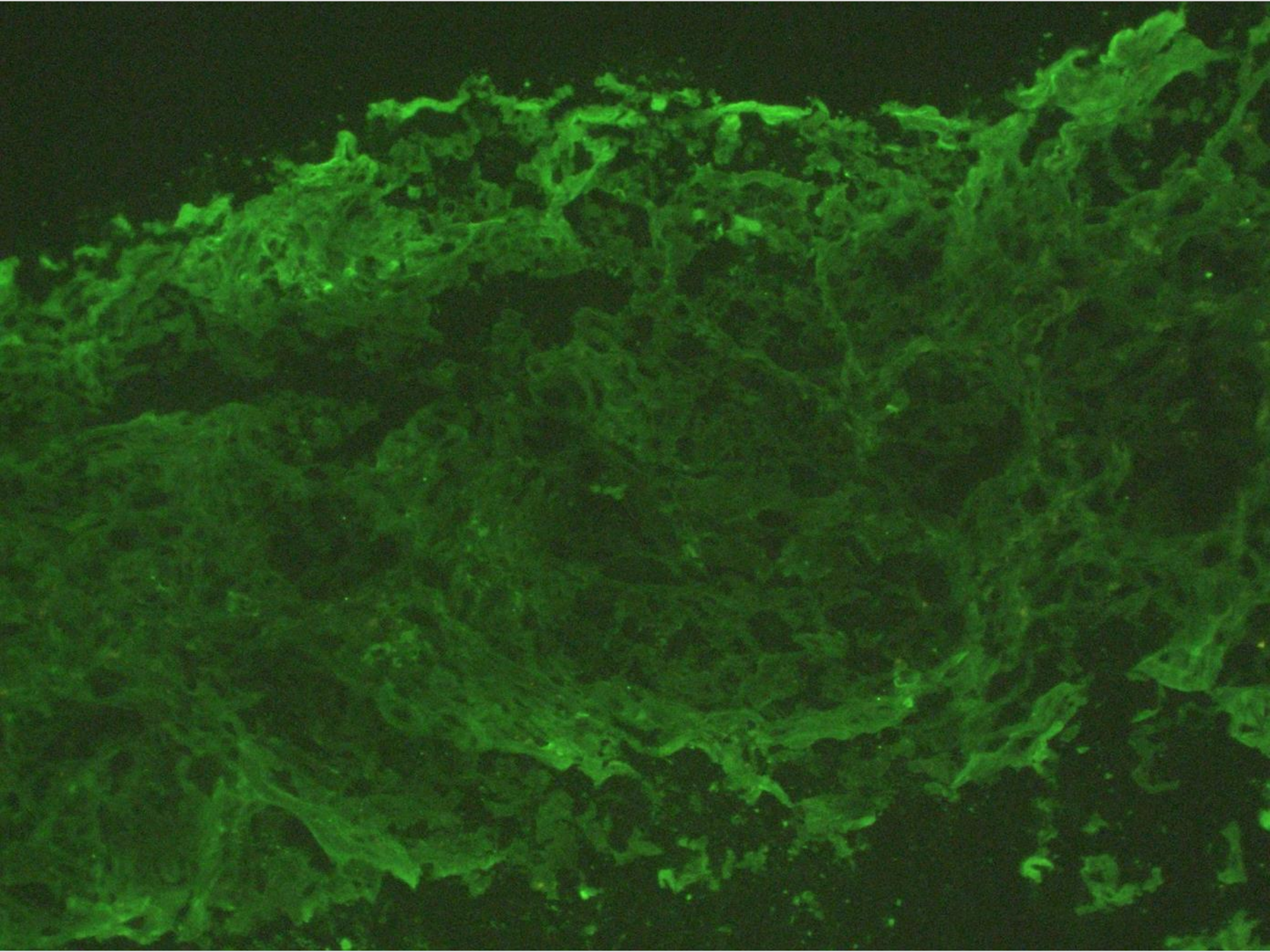
- ✓ Recherche d'Ac anti-gangliosides NEGATIFS
- ✓ Dosages Vitamines B12/B19, A, E NORMAUX
- ✓ VDRL/TPHA NEGATIFS
- ✓ Mutation du Gène VCP en cours
- ✓ Demande de recherche d'Ac onconeuronaux

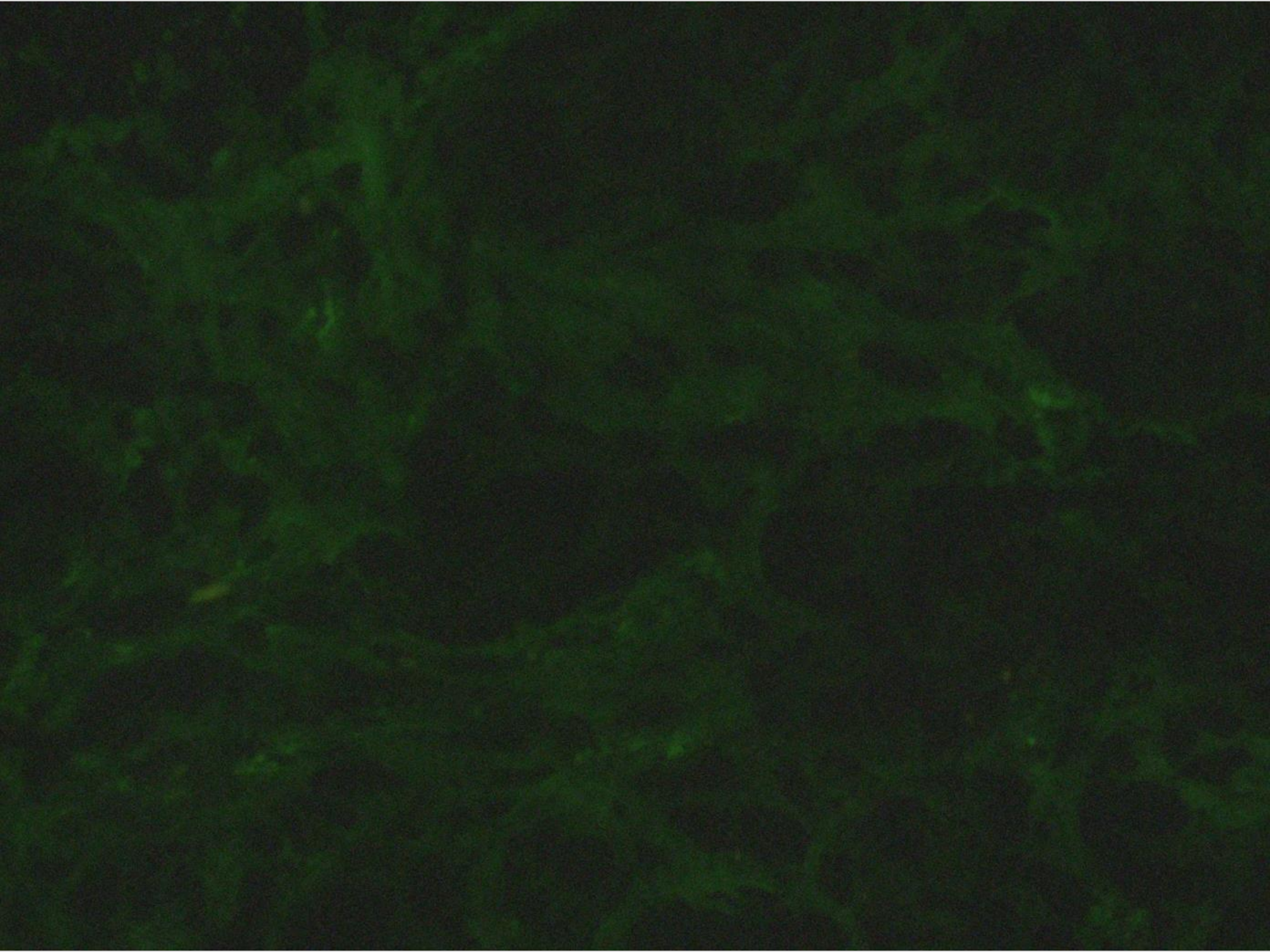


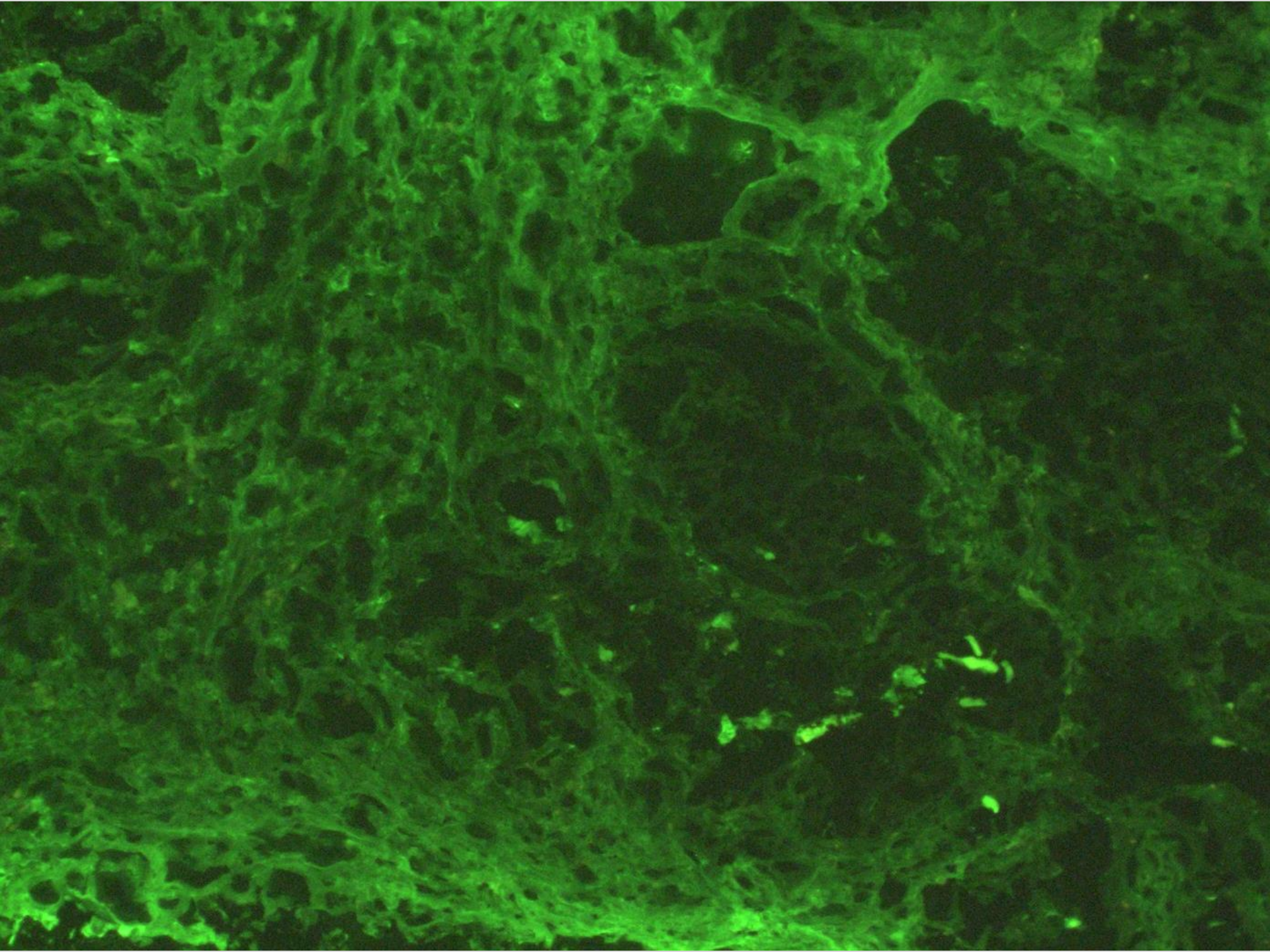
Mr Tr. TRIOMPHE

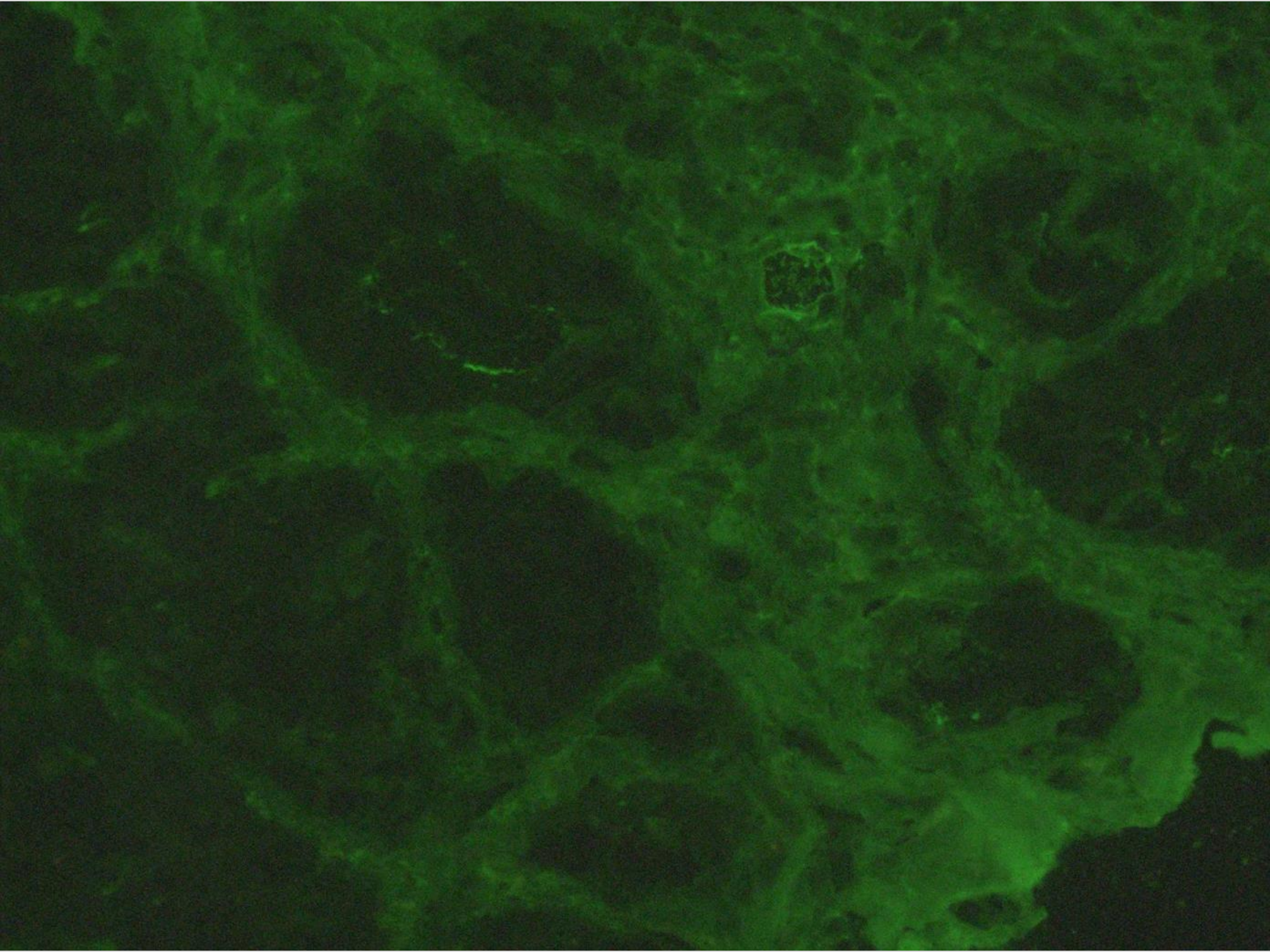
- ✓ Présence d'Ac anti-Yo par deux troussees différentes en immunodot mais NEGATIF EN IFI,
- ✓ Patient avec néo de la prostate localisé,
- ✓ Seul un cas décrit en post mortem d' anti-Yo dans le cancer de la prostate
- ✓ Biopsie cryopréservée en anatomopathologie
- ✓ Recherche d' Ac anti-Yo par IFI sur les coupes de biopsies de la prostate avec le Dr C. Adam
- ✓ PRESENCE D'AC ANTI-Yo sur les biopsies

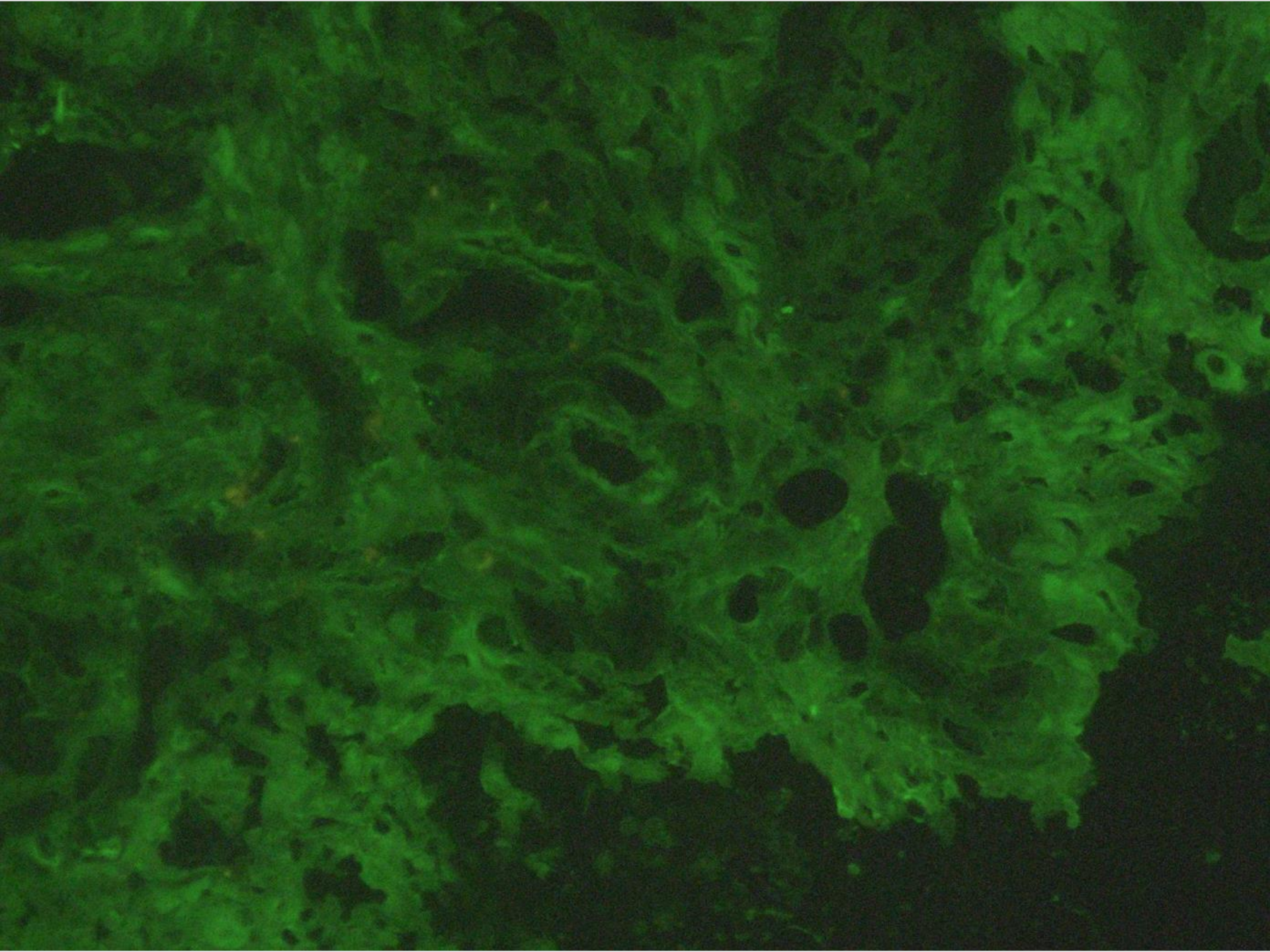












Mr Tr. TRIOMPHE

- ✓ Au total présence d'Ac anti-Yo par immunodot négatif en fluorescence
- ✓ Présence de Yo sur les biopsie de la prostate