

Anticorps anti-PCNA : l'expérience des membres du GEAI

Anticorps anti-HMGCR : présentation de cas

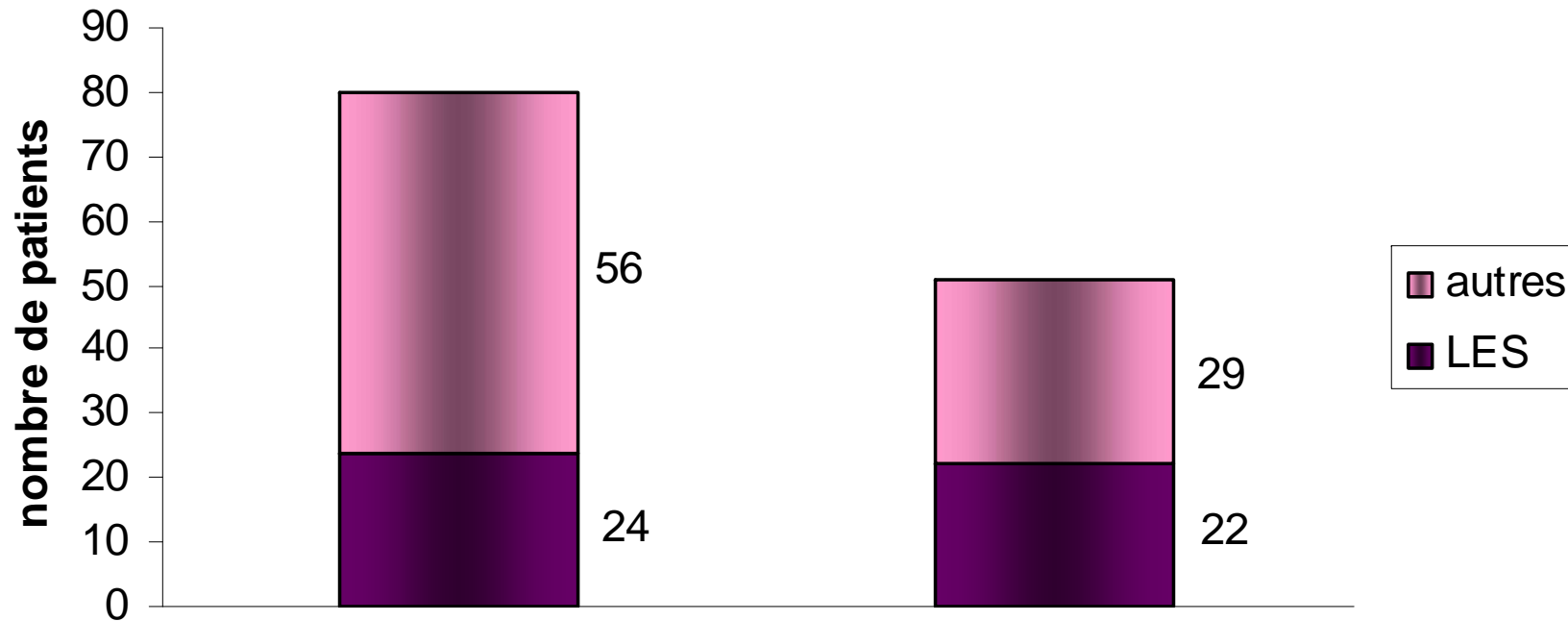
Daniela Lakomy

GEAI

21 mars 2013

Ac anti-PCNA

Sérums PCNA (toute technique confondue)



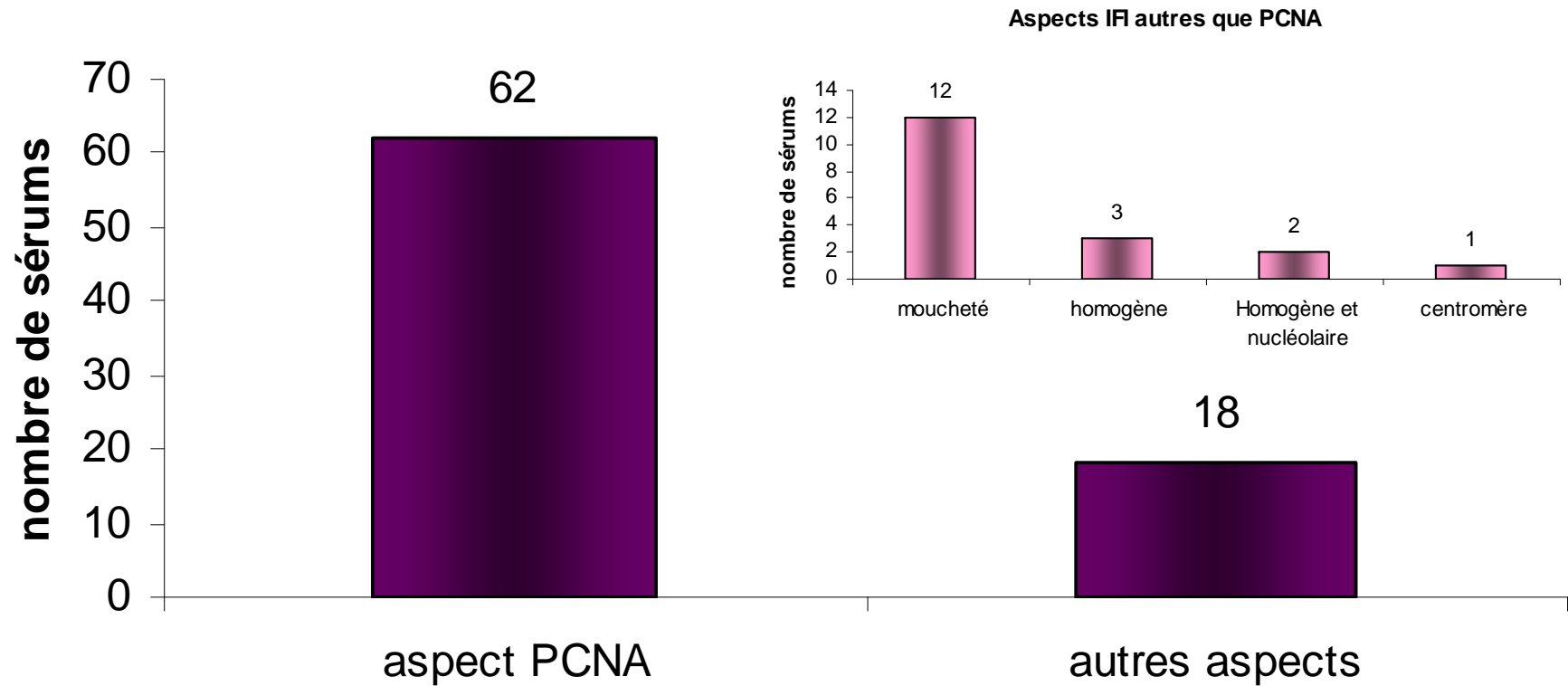
-la Belgique : 29 sérums dont 2 LES = 6.9%

-avec la Belgique : 80 sérums dont 29 LES = 36%

-sans la Belgique : 51 sérums dont 22 LES = 43%

Ac anti-PCNA

Aspects IFI pour les 80 sérums



18 LES

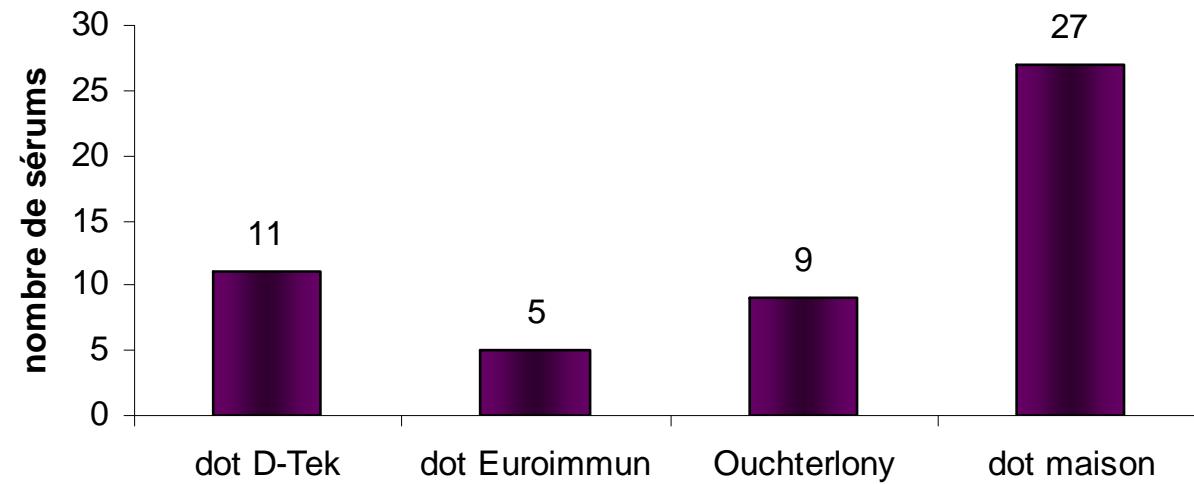
44 autres

6 LES

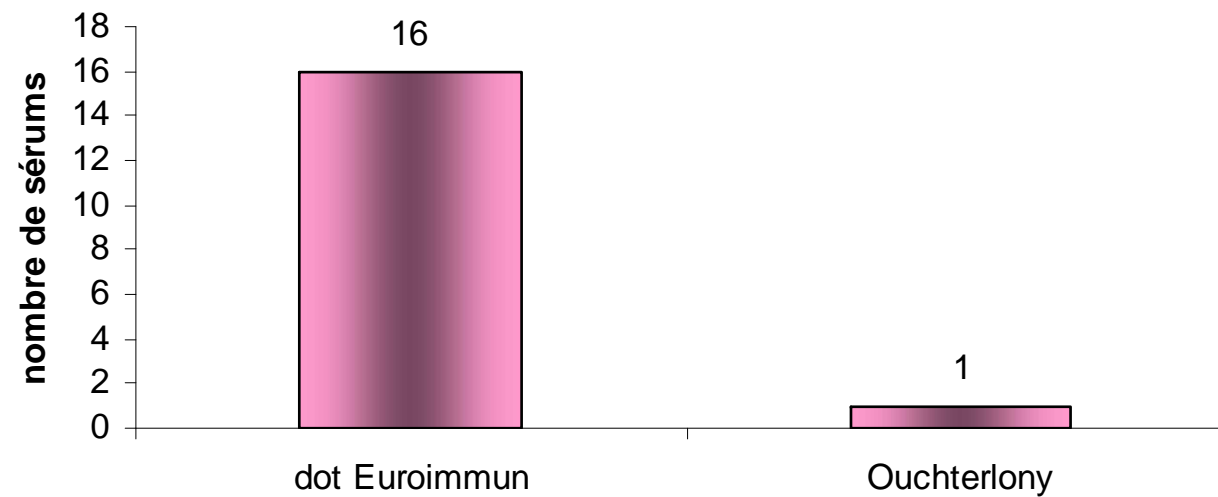
12 autres

Ac anti-PCNA

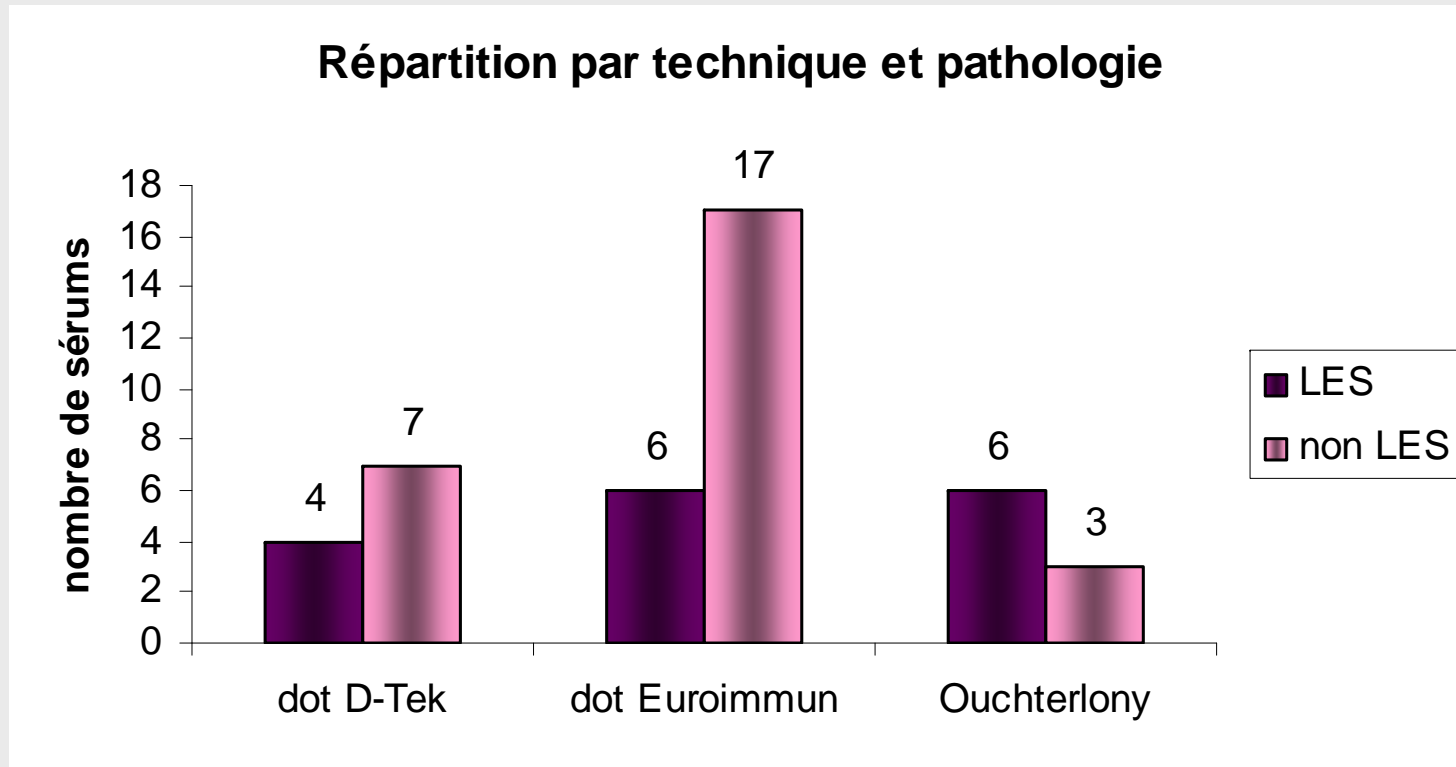
Aspect PCNA en IFI



Autres aspects en IFI



Ac anti-PCNA



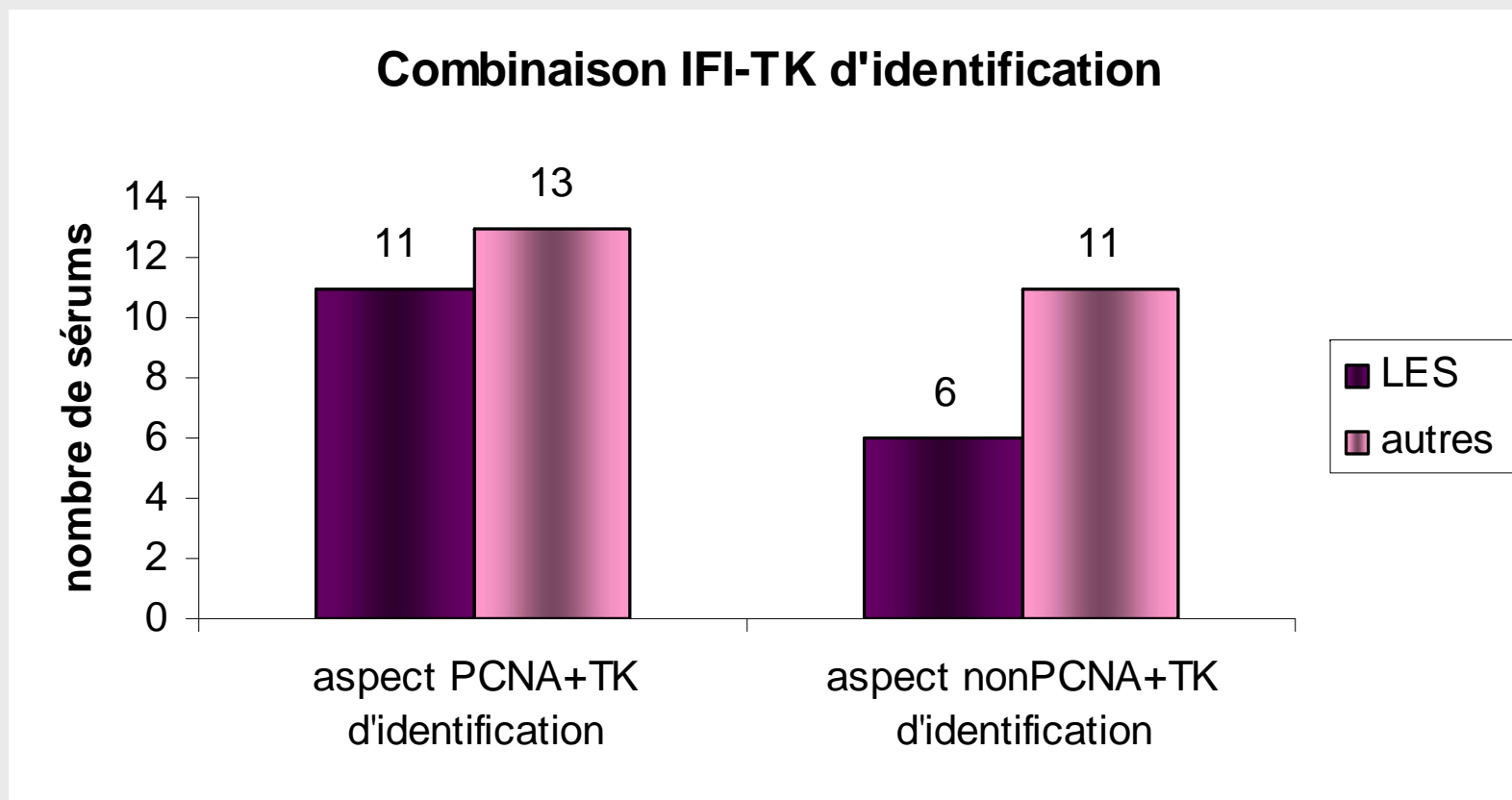
1 cas St Antoine

Aspect moucheté 640
Ouchterlony négatif
Dot Euroimmun positif
Sd myélodysplasique

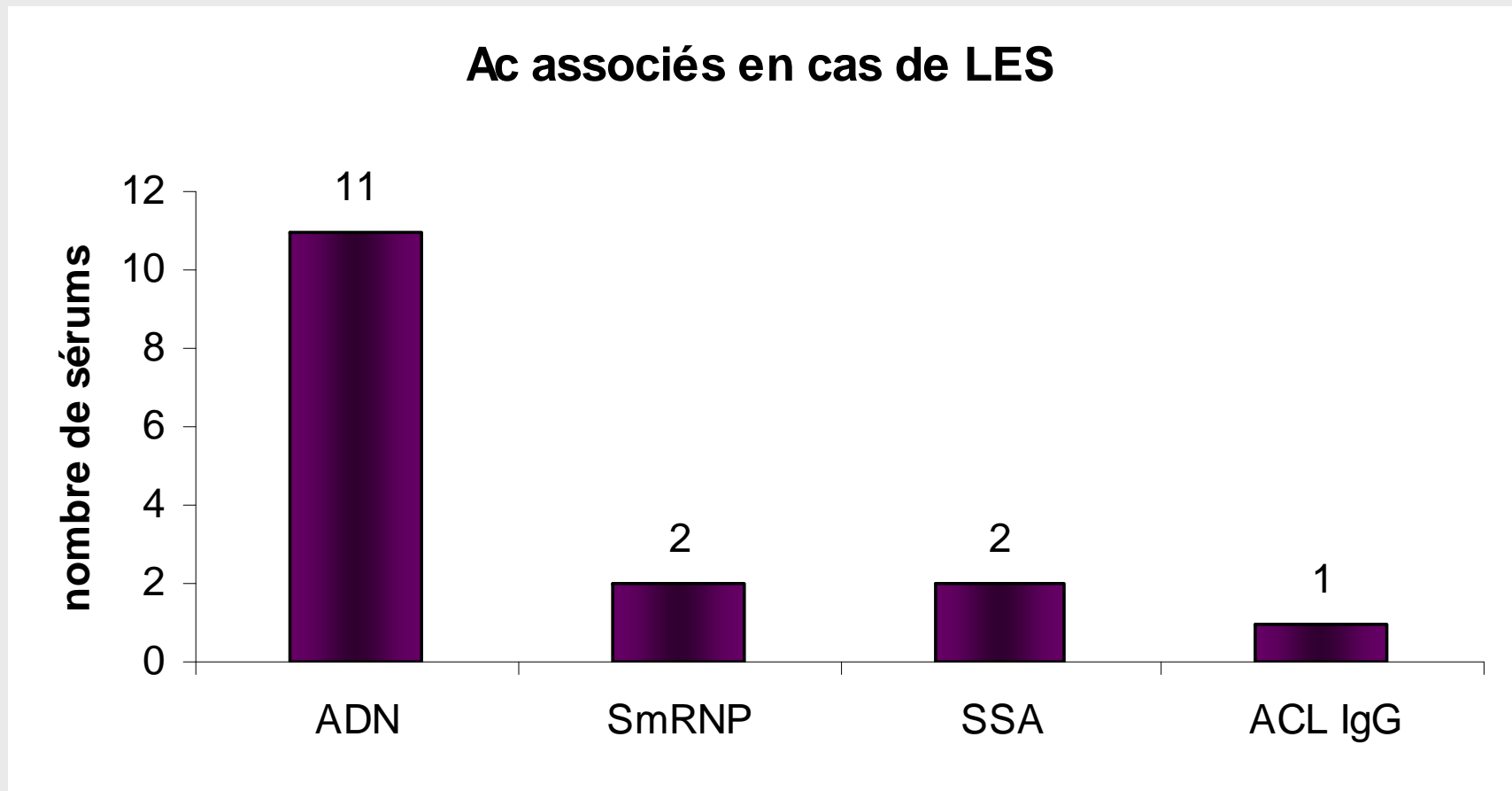
Belgique

27 aspects PCNA
27 dots maison positifs
2 LES

Ac anti-PCNA



Ac anti-PCNA



Ac anti-PCNA

- Ac rare
- pas toujours associé au LES
- l'aspect en IFI n'est pas corrélé avec le LES
- combinaison IFI-TK d'identification : pas toujours gagnante
- une technique plus spécifique ?
- souvent d'autres Ac associés en faveur de LES
- néphropathie ??

Ac anti-HMGCR

Patiente de 84 ans

Faiblesse musculaire progressive invalidante
prédominant aux membres inférieures

ATCD : HTA, dyslipidémie, diabète de type 2

Médecin traitant :

➤ CPK=1442 UI/l

➤ arrêt de Tahor (principe actif = atorvastatine = est un inhibiteur sélectif et compétitif de l'HMG-CoA réductase)

Ac anti-HMGCR

Hospitalisée dans le service de Gériatrie - CHU Dijon

➤ Syndrome myopathique :

Déficit moteur prédominant aux racines des membres

Impossibilité de se lever sans aide

➤ CPK totales = 2130 UI/l (VN : 26-192)

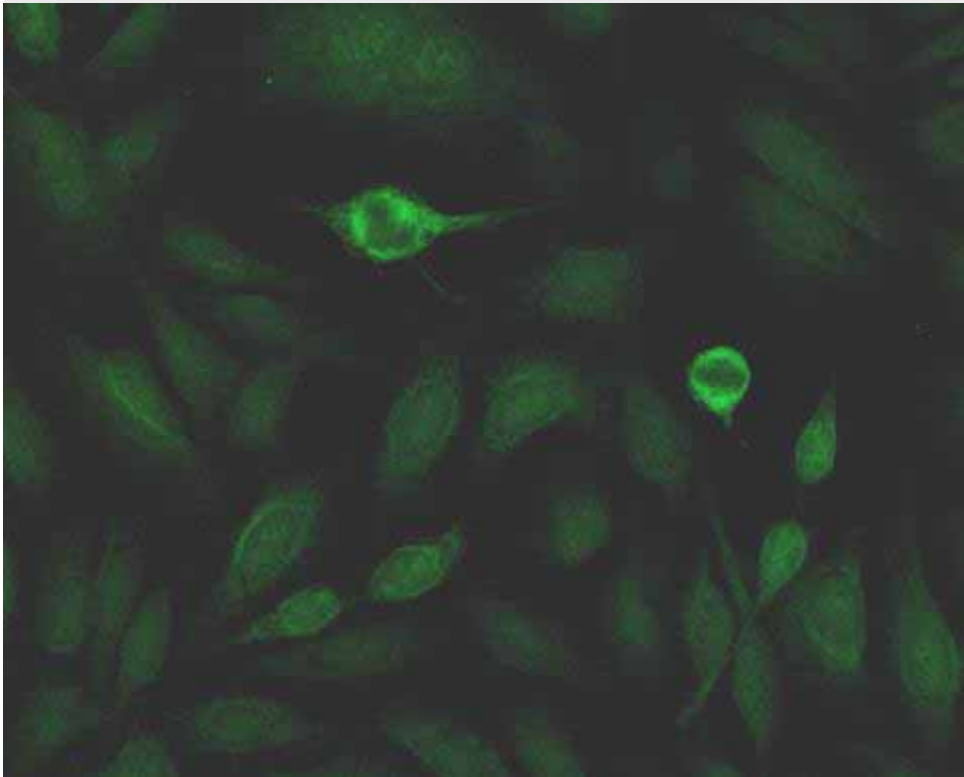
➤ EMG = normale

➤ IRM musculaire = normale

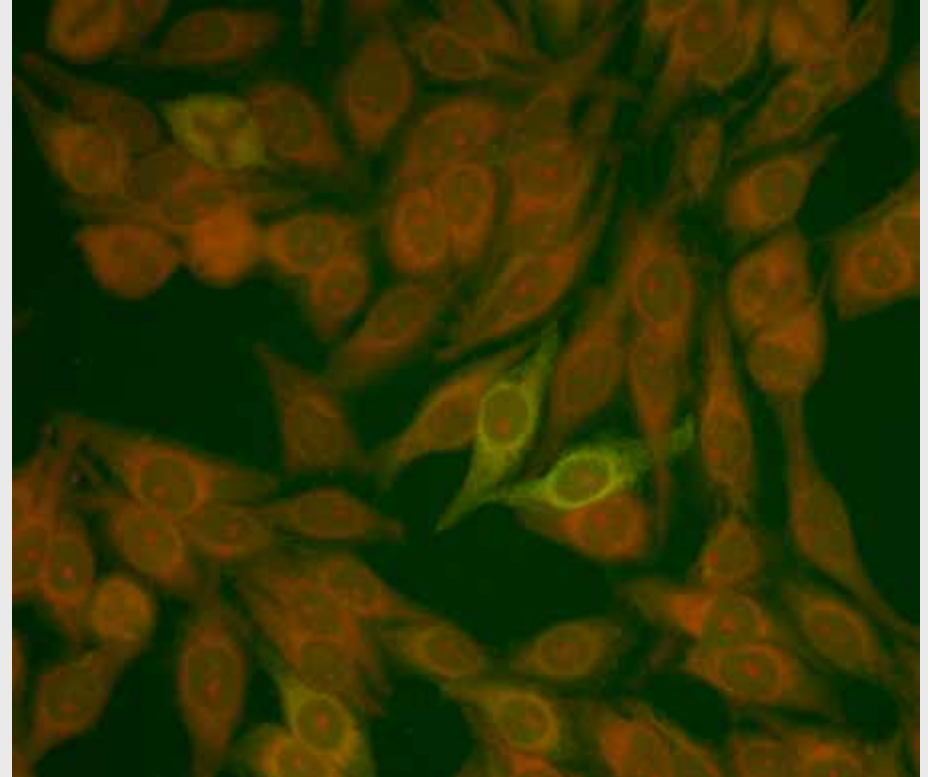
➤ Biopsie musculaire : en cours

Ac anti-HMGCR

Recherche d'ANA



HEp2 Kallestat



HEp2000 Eurobio

Ac anti-HMGCR

Recherche d'Ac anti-HMGCR – CHU Lyon

